Überreicht vom Verfasser.

Aus dem pathologischen Institut zu Heidelberg.
(Direktor: Prof. Dr. Ernst.)

Häufung dysontogenetischer Bildungen im Zentralnervensystem.

(Diplomyelie und Cholesteatom mit Übergang in Karzinom.)

Von

Dr. Ernst Rossknecht.

Mit 6 Abbildungen im Text und Tafel 4/5.

Sonderabdruck aus der
Frankfurter Zeitschrift für Pathologie.
Begründet von Eugen Albrecht.
Herausgegeben von
Bernhard Fischer.

Dreizehnter Band. — Heft 2.

Wiesbaden.
Verlag von J. F. Bergmann.
1913.

Verlag von J. F. BERGMANN in Wiesbaden.

Soeben erschien:

Die Anatomie des Menschen.

Mit Hinweisen auf die ärztliche Praxis.

Von Professor Dr. **Friedrich Merkel** in Göttingen.

Erste Abteilung:

Einleitung, Allgemeine Gewebelehre, Grundzüge der Entwicklungslehre.

Mit 251 Abbildungen im Text.

Preis gebunden Mk. 8.—.

Auszug aus dem Inhaltsverzeichnis.

Allgemeine Gewebelehre: 1. Zelle, 2. Gewebe. — Grundzüge der Entwicklungslehre: 1. Geschlechtszellen, 2. Befruchtung, 3. Entwicklung.

Aus dem Vorwort.

Der Entschluss, den recht zahlreichen Büchern über menschliche Anatomie ein neues hinzuzufügen, war kein ganz leichter und es mussten mancherlei Umstände zusammenkommen, um mich zu der Arbeit zu veranlassen. Vielleicht erkennt man mir aber zu derselben eine gewisse Berechtigung zu, da mir eine lange Lehrerfahrung zur Seite steht, und da ich schon mehrfach auf gleichem Gebiete tätig war.

. . . Die vermittelnde Stellung, welche die menschliche Anatomie zwischen der Zoologie, der Physiologie und der praktischen Medizin einnimmt, ist die Ursache, dass in den Schriften, welche sie behandeln, bald die eine, bald die andere Seite des Gegenstandes mehr betont wird. Das vorliegende Buch beabsichtigt, dem Mediziner zu dienen, es ist deshalb bestrebt, **die für ihn besonders wichtigen anatomischen Tatsachen in das rechte Licht zu rücken und auf die für die ärztliche Praxis in Betracht kommenden Seiten aufmerksam zu machen.**

Der Stoff ist in einzelne Abschnitte gegliedert. Zuerst wird die allgemeine Gewebelehre und die Entwicklungslehre behandelt. Ihr folgt die Lehre vom passiven und aktiven Bewegungsapparat. Diesem wird sich die Lehre von den Eingeweiden, der Haut, den Sinnesorganen anreihen. Den Schluss bildet die Lehre von den Nerven und Gefässen. Die einzelnen Teile des Körpers werden nach ihrem makroskopischen und mikroskopischen Bau und nach ihrer Lage geschildert werden, auf ihre Funktion und die anatomischen Grundlagen ihrer Erkrankungen ist, wenn auch in aller Kürze, Rücksicht zu nehmen.

. . . Die Entwicklung ist in der Art dargestellt, dass sie von den aufeinanderfolgenden Stadien jedesmal ein Gesamtbild entwirft, welches erkennen lässt, was immer neu hinzukommt und wie sich das vorhandene umgestaltet. Die Abbildungen aber sind, wo es wünschenswert erscheint, für einen längeren Zeitraum der Entwicklung zusammengefasst und so nebeneinander gestellt, dass sie die Fortbildung im ganzen oder die einzelner Organe und Körperteile auf einmal überblicken lassen. Ich hoffe, dass diese Anordnung das Studium erleichtern wird.

Aus dem pathologischen Institut zu Heidelberg.
(Direktor: Prof. Dr. Ernst.)

Häufung dysontogenetischer Bildungen im Zentralnervensystem.

(Diplomyelie und Cholesteatom mit Übergang in Karzinom.)

Von

Dr. Ernst Rossknecht.

Mit 6 Abbildungen im Text und Tafel 4/5.

Über Cholesteatome und speziell die des Gehirns hat sich in den letzten zwei Jahrzehnten eine umfangreiche Literatur angesammelt.

Johannes Müller war der erste, der eine genauere makroskopische und mikroskopische Schilderung der Cholesteatome gab. Von ihm stammt auch der jetzt noch meist gebrauchte Namen, mit dem er die geschichtete perlmutter-glänzende Fettgeschwulst charakterisieren wollte.

Später befasste sich Virchow eingehender mit der Frage der Herkunft der Cholesteatome. Er bezeichnete zwar die Cholesteatomzellen direkt als Epidermiszellen, liess aber die epidermoidalen Zellen aus Bindegewebe hervorgehen und rechnete das Cholesteatom zu den heterologen Geschwülsten, weil es an Orten entsteht, die normal weder Epidermis noch epidermisähnliche Elemente führen. Im Gegensatz zu Virchow hatte schon früher Remak die Keimversprengungstheorie aufgestellt, nach der das Cholesteatom des Gehirns aus Abschnürung von Oberhautzellen abzuleiten wäre, die vielleicht schon in einem embryonalen Entwicklungsstadium stattgefunden hätte. Diese Theorie hat seitdem immer mehr an Boden gewonnen.

Doch erst Bostroem gelang es hinsichtlich der Herkunft der Cholesteatome des Gehirns exaktere Beweise zu erbringen. Kurz vor ihm noch unterschied Beneke einmal meningeale Dermoide, dann meningeale Endothelperlgeschwülste; meningeale Epidermoide wären nach seiner Ansicht denkbar. Für den von ihm beschriebenen Fall verlangt er endotheliale Abstammung, später allerdings rechnete er durch die Veröffentlichung Bostroems angeregt, nach erneuter Untersuchung

seinen Fall zu den Geschwülsten epithelialer Herkunft und nimmt als Mutterboden entweder äussere Haut oder Schleimhaut der Mundbucht an. Bostroem stellte fast alle bis dahin beschriebenen Fälle von Cholesteatomen zusammen und unterzog sie einer genaueren Kritik. An der Hand einiger von ihm selbst genau untersuchter Fälle konnte er nachweisen, dass die Cholesteatome von einem Epidermiskeim ihren Ausgang nehmen und betrachtet sie demnach als typische epidermoidale Bildungen, die auf einer embryonalen Verlagerung reiner Epidermis, d. h. frei von anderen Attributen, beruhen müssen. Er verlangt für die Diagnose Cholesteatom des Gehirns, geschichtete Epithelmassen und Cholesterinkrystalle. Wo diese fehlen, hält er die Diagnose für unberechtigt. Die Epidermis, von der nach Bostroem das Cholesteatom seinen Ausgang nimmt, ist in den von ihm untersuchten Fällen überall an eine blutgefässhaltige Bindegewebsschicht gebunden, mit der es nur insoweit in Beziehung tritt, als es sich ihr innig anfügt und von ihr ernährt wird. Genetische Beziehungen der Epidermisschicht zu dem unter ihr liegenden Bindegewebe fehlen vollkommen. Dieses verhält sich durchaus passiv und lässt keine Zellwucherung erkennen, die für eine Bildung der Elemente der epithelialen Zellschicht sprechen könnte. Epidermis und blutgefässhaltige, bindegewebige Grundlage bilden die Scheidewand zwischen Gehirnsubstanz und den Cholesteatommassen. Da, wo es vorkommt, dass die Geschwulstmassen sich direkt dem Gehirn anlegen, sind sie nicht dort gebildet, sondern nur dorthin verschoben worden und zwar durch den Druck der sich neu bildenden Schichten, sie einzig und allein von der Epidermisschicht gebildet werden und an diese gebunden sind.

Ribbert schliesst sich in der Hauptsache der Ansicht Bostroems an, indem er für die Entstehung der Cholesteatome, der Meningen eine fötale Verlagerung von Epidermis annimmt, glaubte jedoch, dass grössere in sich zusammenhängende Stücke des äusseren Keimblattes abgesprengt worden seien, dass also neben dem Epithel auch eine Absprengung des Bindegewebes erfolgt sei, während Bostroem der Meinung ist, dass nur Epithel abgesprengt wurde, das auf der gefässreichen Pia einen guten Nährboden fand. Zur Entstehung eines intrakraniellen reinen Cholesteatoms ist nicht nur die Verlagerung eines der Epidermiskeime, sondern auch eine Verpfropfung derselben auf eine zur Ernährung und Weiterentwickelung des Keimes erforderliche piale Unterlage notwendig. Wenn diese nicht gefunden wird, gehen die versprengten Keime zu Grunde. Bostroem unterscheidet dann weiter je nach dem Vorhandensein oder Fehlen von Haaren und Talgdrüsen in den Cholesteatomen

Dermoide und Epidermoide. Noch andere Momente sprechen nach Bostroem für die Annahme, dass die Cholesteatome einer Verlagerung eines ektodermalen Keimes ihre Entstehung verdanken. Bei den von ihm nachgeprüften Fällen fiel ihm die regelmässige Lokalisation der Geschwülste an der Hirnbasis, die meist ausgesprochene mediane Lage, der Sitz der Tumoren am Infundibulum und den Seitenflächen der Brücke und des Kleinhirns auf. Er stellte darnach zwei grosse Hauptgruppen auf, durch die eine völlige Gesetzmässigkeit in dem Entwicklungsort der Cholesteatome erwiesen wird. Zur ersten Gruppe rechnet er die Perlgeschwülste, die sich in dem Raum zwischen Riechlappen, Tuber cinerum cum infundibulo und corpora candicantia, am Balken, dem Epithel des Plexus chorioideus medius und lateralis im Seitenventrikel und dem 3. Ventrikel entwickeln. Zur zweiten Gruppe gehören diejenigen, die zwischen Brücke, Medulla oblongata, am Kleinhirn dem Processus cerebelli ad pontem und dem Processus cerebelli ad medullam oblongatam am Epithel des Plexus chorioideus inferior und im 4. Ventrikel ihren Sitz haben, «Gegenden, die in innigster Beziehung zu den sekundären Einschnürungen der Gehirnbläschen stehen».

Bostroem kommt zum Schluss, dass die zur Entwickelung der Cholesteatome notwendigen Epidermiskeime frühestens zur Zeit des Verschlusses des Medullarrohres, spätestens aber bei Abschnürung des sekundären Vorderhirnbläschens von dem Vorderhirn- oder Zwischenhirnbläschen und bei der des Nachhirnbläschens von dem Hinterhirnbläschen verlagert werden. Mit dem ersteren Zeitpunkt wird die mediane Lage des Cholesteatoms in Einklang stehen, der letztere Zeitpunkt scheint der wahrscheinlichere zu sein, da zu dieser Zeit auch das Hautorgan sich bereits im Entwickelungsstadium befindet. Es wäre das die onkogenetische Terminationsperiode.

Bostroem und Ribbert stehen auf dem Standpunkt, dass alle Cholesteatome — entsprechend der schon von Remak aufgestellten Keimversprengungstheorie — epidermoidaler Herkunft sind und ihrer Ansicht haben sich auch eine grosse Zahl Autoren angeschlossen.

Ziegler fasst die Cholesteatome als Dermoide und Epidermoide auf und führt ihre Entstehung auf eine Verlagerung von Epidermiskeimen in die Pia zurück. Schmaus hält es dagegen noch nicht für entschieden, ob nicht neben den von Plattenepithelien abzuleitenden Formen auch andere unter den Cholesteatomen vorkommen, die zu den Endotheliomen gehören. Auch Dürk nimmt für einen Teil der Cholesteatome epidermoidale für den anderen endotheliale Abstammung an.

Die Cholesteatome des Mittelohrs rechnet er zu jenen und führt ihre Entstehung auf chronisch entzündliche Prozesse mit Einbuchtung von Epidermis in das Mittelohr oder aber auf metaplastische Vorgänge am Schleimhautepithel zurück. Eine ähnliche Genese haben seiner Ansicht nach die Cholesteatome der ableitenden Harnwege, die im Nierenbecken, in der Harnblase und in den Ureteren beobachtet wurden und die ihre Entstehung wohl ausschliesslich metaplastischen Vorgängen des Epithels verdanken. Borst gibt zu, dass es Cholesteatome der Meningen gibt, die als epidermoidale Bildungen anzusprechen seien, aber er kann sich nicht entschliessen, alle Cholesteatome als solche anzusehen, sondern hält für eine grosse Reihe von Cholesteatomen der weichen Häute des Zentralnervensystems einen endothelialen Ursprung für wahrscheinlich. Jedenfalls fasst er das typische Cholesteatom als eine rein endotheliale Geschwulst auf. Für diese soll die Bezeichnung Cholesteatom ausschliesslich reserviert bleiben. Zu erwähnen sind ferner noch Beiträge von Trachtenberg, der bei einem Fall von Dermoiden und epidermoiden Tumoren des Rückenmarks und Gehirns neben Epidermis und Talgdrüsen auch noch Schweissdrüsen, Fettgewebe des Pannikulus und glatte Muskulatur fand. Blasius beschrieb ebenfalls genauer ein Cholesteatom, das eine typische epidermoidale Balgmembran aufwies und beobachtete fibrilläre Struktur der Zellen, Interzellularräume und Verhornung unter Bildung von Keratohyalinkörnern. Er nimmt für seinen Tumor epidermoidale Herkunft an. Als Besonderheit seines Falles erwähnt er das Vorkommen von multiplen Rupturen der Epithelschicht, in deren Umgebung sich Riesenzellen gebildet hatten.

Kurz erwähnen möchte ich noch, dass Bostroem für die pialen Lipome eine ähnliche Genese wie für die pialen Dermoide und Epidermoide nicht für ausgeschlossen hält.

Es würde sich nicht lohnen der auch weiterhin vermehrten Kasuistik einen weiteren Fall anzureihen, wenn dieser nicht nach verschiedenen Richtungen hin neue Gesichtspunkte böte, handelt es sich doch hier um eine Häufung dysontogenetischer Bildungen am Zentralnervensystem, um eine Diplomyelie (Dysontogenie), ein Cholesteatom (Dysontogene Cyste, dysontogenes Blastom), um ein Karzinom in meningealer und ventrikulärer besonders lymphoider Verbreitung (dysontogenes destruierendes Blastom), ferner um Aplasie der rechten Niere des rechten Ureters.

Die Krankengeschichte dieses Falles verdanke der psychiatrischen Klinik und gebe sie in etwas gekürzter Form wieder.

G. S. wurde am 24. III. 1859 geboren. Aus der Familienanamnese erfahren wir, dass ein Bruder an Magenkrebs gestorben ist und ein anderer wegen Neurasthenie sich in Anstaltsbehandlung befindet. Drei weitere Geschwister leben und sind gesund. S. war Vater von 12 Kindern, 3 davon verunglückten, die übrigen sind gesund. Im Jahre 1889 erkrankte er an Typhus und soll im Anschluss daran an einer psychischen Störung gelitten haben, die im ganzen 2 Jahre bestanden haben soll, anfallsweise etwa vierteljährlich auftrat und jeweils einige Tage gedauert haben soll. Mit der Zeit verloren sich diese Anfälle vollständig. S. war ein starker Potator und bekam alkoholische Erregungszustände, die hauptsächlich den Charakter von Eifersuchtswahn trugen. Später als er weniger trank, sollen auch diese geschwunden sein. Im Jahre 1904 fiel zum ersten Male seinen Angehörigen sein taumelnder Gang auf. Auch wurde seine Stimme zeitweise schwächer und schwer verständlich. In der letzten Zeit wurden die Sprachstörungen immer deutlicher. 1907 war er wegen Ischias in Behandlung. Bis auf Gang- und Sprachstörungen war er bis August 1910 normal. Ende dieses Monats erkrankte S. ziemlich plötzlich an Schmerzen in den Beinen und im Kopf. Nach 8 Tagen trat eine Verschlimmerung seines Leidens ein, sodass Patient im Bette liegen musste. Wegen starker Kopfschmerzen war er dann vom 16. X. bis 30. X. 10 in Krankenhausbehandlung. Später wechselten Zeiten, in denen das Bewusstsein getrübt war, mit solchen, in denen er wieder klare Momente hatte. In die psychiatrische Klinik wurde S. am 3. XI. 10 aufgenommen. Die körperliche Untersuchung ergab beiderseits Stauungspapille. Die linke Pupille reagiert schlecht, die rechte etwas besser, aber auch nur wenig. Die Konvergenzreaktion ist ebenfalls schlecht. Der linke Trigeminus ist zeitweise gestört. An der Zunge wurden fribrilläre Zuckungen beobachtet. Die übrigen Hirnnerven sind ohne Besonderheiten. Die Reflexe der Extremitäten sind schwach, aber normal. Die Hautreflexe der Bauchdecken sehr gering, die Kremasterreflexe desgleichen. Der linke Patellarreflex fehlt zeitweise. Babinski negativ. Der Achillessehnenreflex ist beiderseits positiv. Die Sensibilität ist für alle Qualitäten ungestört.

Am 12. XI. 1910 wurde von der Ohrenklinik eine Untersuchung von Ohren und Kehlkopf vorgenommen; dieselbe ergab: rechtes Stimmband unbeweglich in Medianstellung (Posticusparese rechts) rechtes Gaumensegel paretisch. Parese der Schlundmuskulatur beiderseits, im Hypopharynx kein Würgreflex bei Spiegelführung. Im Gehör sind keine Störungen nachweisbar. Während der Untersuchung bestand fibrilläres Muskelwogen in der rechten Gesichtshälfte. Am 10. XII. 10 wurde von neurologischer Seite bei dem Patienten Zwangshaltung des Kopfes nach rechts, starkes Taumeln nach rechts beim Stehen, Zurückbleiben der rechten Hand, cerebellare Asynergie, Nystagmus bei Endstellung des Auges und Facialisparese rechts festgestellt. Störungen des rechten Akustikus waren nicht nachweisbar. Die Diagnose wurde auf Tumor der hinteren Schädelgrube gestellt. Später wurden delirante Anfälle mit starker Beteiligung der rechten Körperhälfte und gelegentlich typischer Babinski rechts beobachtet. Mehrfach bestand auffällige Nackensteifigkeit bei S. und Bohren des Kopfes im Kissen bei Anfällen. Die Sprache wurde mit der Zeit ganz unverständlich. Unter fortschreitendem körperlichem Verfall erfolgte am 9. I. 11 der Tod, nachdem der Patient schon längere Zeit vorher andauernd somnolent war.

Interessant ist das Ergebnis der bei S. mehrfach vorgenommenen Lumbalpunktion. Am 11. XI. 10 wurde das Blutserum untersucht und ergab eine schwach positive Wassermannsche Reaktion. Die Untersuchung des Liquor

cerebrospinalis nach der in der psychiatrischen Klinik zu Heidelberg angewandten Technik ergab:

	qm 11. XI.	12. XI.	19. XI.	1. XII.	10. XII.	30. XII.
Druck	sehr stark erhöht	—	—	—	—	—
Ammonsulfatreaktion . .	—	—	—	schwach+	—	—
Eiweiss nach Nissl . .	4,0	2,8	3,0	4,0	4,0	3,5
Zellbefund	Zellvermehrung zahlreiche Tumorzellen		viele geschwollene Tumorzellen		wie früher	

Im mikroskopischen Bilde sieht man einmal eine Vermehrung der im Liquor normaliter vorhandenen zelligen Elemente, dann aber fallen vor allem überaus grosse Zellen auf, die, wenn sie einzeln gefunden werden, eine rundliche Form haben. Das Protoplasma dieser Zellen bildet einen schmalen Saum, der sich mit basischen Farbstoffen ziemlich intensiv färbt und deutlich gekörnt aussieht. In dem grossen runden Kern sind deutlich ein oder mehrere Nucleoli nachweisbar. Oft legen sich diese Zellen zwiebelschalenförmig aneinander und platten sich gegenseitig ab. Manchmal sind die abgeplatteten Zellen in flachen Scheiben wie eine Rolle von roten Blutkörperchen aneinander gelegen und haben sich zu Verbänden vereinigt, die ein zapfenförmiges Aussehen haben. Die äussersten Zellen sind an ihrem freien Ende noch gewölbt, die übrigen abgeplattet. Auch hat hier der Kern mehr eine ovale als rundliche Form angenommen.

Das Ausstrichpräparat des Liquor ist demnach nach zwei Richtungen hin charakteristisch. Einmal durch die zellige Vermehrung, dann durch das Vorhandensein dieser grossen zu zapfenförmigen Verbänden vereinigten Zellen. Die Zunahme der zelligen Elemente allein bietet ein Bild wie man es gewöhnlich bei Tabes dorsalis oder progressiver Paralyse findet. Dieser Befund wäre an und für sich nicht sehr merkwürdig, wenn nicht noch das Auftreten der zweiten Gruppe von Zellen dazu käme, die ihrer Form und ihren gegenseitigen Beziehungen nach als Geschwulstzellen aufgefasst werden müssen.

Die Sektion des Gehirns wurde am 9. I. 11 im pathologischen Institut vorgenommen. Sie ergab:

Schädeldach: Die Squama Occipitalis springt nach aussen gleichmässig vor. Das Schädeldach ist von entsprechender Dicke. Die Dura mater ist gespannt, die zarten Hirnhäute sind glänzend, eigentümlich trocken und die Sulci abgeplattet. Beim Herausnehmen des Gehirns fällt im kleineren rechten Kleinhirnbrückenwinkel eine weissgelbe Verfärbung auf. Doch haftet nirgends das Hirn an der benachbarten Dura. Am herausgenommenen Gehirn bemerkt man an der Basis eine weissgelbe z. T. prominente Masse im rechten Kleinhirnbrückenwinkel, die sich in die Substanz des Kleinhirns fortsetzt. Ihre Konsistenz wechselt, teils ist sie fester, teils pseudofluktuierend. Der rechte Trigeminus tritt vor dem Tumor, der 7. und 8. Hirnnerv unter dem Tumor zu Tage; die Glossopharyngeusfasern sind über die Tumormassen ausgespannt. Die Mittellinie wird von dem Tumor nicht überschritten. Beim Abtrennen vom Hirnstamm fällt die Weite des Aquaeductus Sylvii auf. Die Hirnventrikel sind beträchtlich erweitert, sonst ist ausser einem geringen Blutgehalt an der Hirn-

substanz nichts auffälliges. Ein Schnitt durch den Wurm zeigt den IV. Ventrikel völlig frei, glattwandig; rechts wölbt sich die Kleinhirnsubstanz etwas in die Rautengrube vor. Der Schnitt durch die rechte Kleinhirnhemisphäre durchtrennt eine Tumormasse, die von der Basis in das Cerebellum eindringt, etwa walnussgross zeigt sie eine scharfe Membran kaum 1—2 mm dick glattrandig, aus der sich leicht eine eigentümlich bröckelnde Masse von fettigem Aussehen ausschälen lässt. Das Rückenmark zeigt ausser einer leichten Trübung im Brustteil nichts pathologisches. Die Sektion der Hals-, Brust- und Bauchorgane ergibt ausser Lungenemphysem, Fehlen der rechten Niere — nicht der Nebenniere — und des ganzen rechten Ureters, keinen pathologischen Befund. Die linke Niere ist etwas grösser als normal, das Trigonum Lieutaudii ist asymmetrisch, rechts schlecht entwickelt und enthält hier keine Öffnung.

Anatomische Diagnose: Tumor (Cholesteatom) des rechten Kleinhirnbrückenwinkels. Innerer Hydrocephalus. Aplasie der rechten Niere und des rechten Ureters. Asymmetrie des Lieutaudschen Dreiecks.

Der Tumor ist mit Ausnahme seiner Basis, die im rechten Kleinhirnbrückenwinkel liegt, vollständig vom rechten Kleinhirn umgeben, ohne in das linke einzuwachsen. Rechts beginnt er an der unteren Hälfte der Brücke, nimmt einen Teil derselben ein, setzt sich auf den oberen Teil der Medulla oblongata fort, und dringt nach rechts zu in die Kleinhirnsubstanz ein. Kleinhirnsubstanz und Geschwulstmasse sind von einander zum allergrössten Teile getrennt durch eine schmale etwa 1—2 mm dicke Membran, die der Gehirnsubstanz fester anhaftet als der Geschwulst, die bröcklig ist und leicht aus der sie umgebenden Hülle herausfällt. Von ovaler Form hat das Cholesteatom nach der Tiefe zu eine Ausdehnung von 2 cm, sein Umfang beträgt 4 : 3 cm.

Das zur mikroskopischen Untersuchung verwandte Stück wurde in Celloidin eingebettet und mit Hämatoxylin-Eosin sowie nach van Gieson, nach Gram und mit Kresyl violett gefärbt. Ausserdem wurden vom frischen Präparate Gefrierschnitte gemacht, die mit Sudan gefärbt wurden. Der Schnitt ist durch den ganzen Tumor gelegt, sodass der rechte Teil des Pons, der rechte Kleinhirnbrückenwinkel und die entsprechende Seite des Kleinhirns sowie die ganze den Tumor einfassende Membran mit den Cholesteatommassen als Inhalt in querer Richtung getroffen sind. Ausserdem wurden die bröckligen Massen selbst untersucht, neben Schnitten aus beliebigen Teilen des Gehirns und Rückenmarks.

Die Färbung der Schnitte nach van Gieson gibt eine gute Differenzierung zwischen der Geschwulst und der Gehirnsubstanz. Diese ist gelblich gefärbt, ihr liegt eine leuchtend rot gefärbte, faserige, bindegewebige Schicht auf. Diese wiederum bildet die Unterlage für einen Epithelsaum, der in der Hauptsache eine einfache, oft aber auch eine zwei- bis vierfache Zellage aufweist, deren Protoplasma blaugrau und

deren Kerne dunkel gefärbt erscheinen, und aus dem die Cholesteatomzellen, die einen bläulichen roten, braunroten, orangegelben und gelben Ton angenommen haben, hervorgehen. Die inneren Schichten der Tumormassen bestehen aus dünnen, zarten, kernlosen Schüppchen, die geschichtet und dicht gedrängt aneinander liegen. Die Verschiedenheit des Farbentons der Schüppchen glaubt Bostroem lediglich auf die Altersverschiedenheit zurückführen zu können. Er hält die bläulich roten für jüngeren Datums, die älteren Zellschichten sollen sich gelb bis bräunlich gelb färben.

Wie bereits erwähnt, liegt zwischen der Gehirnsubstanz und dem Tumor eine Membran, die nach dem Sektionsbericht scharf, glattwandig und kaum 1—2 mm dick ist. Sie besteht mikroskopisch aus den oben kurz beschriebenen Zellschichten, der nach van Gieson leuchtend rot gefärbten Schicht und der bläulich grau gefärbten.

Die Verbindung der bindegewebigen Schicht mit der angrenzenden Gehirnsubstanz ist fest und durch Bindegewebsbündel oder auch wieder isolierte Fasern, die von der Membran nach der Gehirnsubstanz ausstrahlen, fixiert. Ein besonderes Merkmal trägt nun die Membran; sie ist in hohem Grade blutgefässhaltig. Die Blutgefässe erreichen hier oft eine beträchtliche Grösse. Die zweite Schicht, die der eben genannten innig anliegt und ihr im allgemeinen überall folgt, besteht aus Zellen, die sich durch ihren Protoplasmareichtum auszeichnen. Die Dicke dieser Schicht ist teilweise recht verschieden. An vielen Stellen besteht sie nur aus einer einzigen Lage von platten Zellen, deren Kerne flach und klein sind. Anderwärts sieht man eine 2—3 fache Zellage. Hier lassen sich die Zellen relativ gut abgrenzen, auch erscheinen die Kerne nicht mehr so flach. An einigen Stellen nun erweitert und verbreitet sich der im allgemeinen schmale Saum derart, dass eine fünf- und mehrfache Zellreihe entsteht, die ein charakteristisches Bild, das ungemein an den Bau der Epidermis erinnert, abgibt. Die Zellen, die der Bindegewebsschicht aufliegen, stehen hier mit ihren Kernen senkrecht zu dieser. Ihre Form ist kubisch oder zylindrisch. Die Kerne sind länglich oval. Die folgenden Zellen werden nun platter und die den Epithelsaum abschliessenden Zellen sind wieder ganz flach wenig abgrenzbar und sehen wie zusammengedrückt aus. Auch ihre Kerne haben wieder eine flache Form angenommen. An diesen Punkten, also im Bereich der äusseren abgeflachten Zellen des Epithelsaums sieht man eine dichte Körnung. Die diese bedingenden Körnchen sind von dunkler blauvioletter Farbe und verschiedener Grösse. Wir können sie wohl als das bei Verhornungsprozessen vorkommende Keratohyalin bezeichnen.

Die Abstammung der Cholesteatomschüppchen aus dem Epithelsaum lässt sich unschwer verfolgen. Wir sehen nach dem Tumor zu eine immer stärker werdende Abplattung und Verflachung der Zellen; sie werden protoplasmaärmer, ihre Kerne immer kleiner und flacher. Schliesslich ist der Übergang in jene polyedrischen, dünnen, durchsichtigen, verhornten, geschichteten Zellen vollendet. Der Ort der Produktion dieser Schüppchen ist natürlich einzig und allein an jenen epithelialen Saum gebunden und auch hier geraten nur an zirkumskripten Stellen die Zellen in Wucherung.

Es sind somit alle Kennzeichen gegeben, die für die Diagnose epidermoidales Cholesteatom verlangt werden. Wir haben eine der Gehirnsubstanz anliegende Bindegewebschicht, die hauptsächlich an der Basis sehr reich an Blutgefässen ist. Ihr aufliegend eine Lage von Epithel, das öfter mehrschichtig auftritt und aus teils zylindrischen, teils kubischen polygonalen Basalzellen besteht, die an Stellen, wo die Schüppchen des Cholesteatoms aus ihnen hervorgehen, stark abgeplattet erscheinen und teilweise verhornt sind. An dem manchmal einreihigen Epithelsaum erinnern die stark abgeplatteten Zellen an Endothelien, doch an Stellen, an denen die Zellage mehrschichtig wird, kann an einer epithelialen Herkunft dieser Zellen kein Zweifel mehr bestehen. Ausserdem spricht für den epidermoidalen Charakter das Vorkommen von Keratohyalin. Wir müssen demnach den Tumor auffassen als ein piales Epidermoid im Bostroemschen Sinne.

In unmittelbarem Zusammenhang mit den eben erwähnten für das Cholesteatom charakteristischen Bestandteilen befinden sich epitheliale Zapfen und Stränge (ohne Ausstreuungen) mit Endigungen in der Grundlage der Pia, die über weite Abschnitte der Leptomeninx des Gehirns und Rückenmarks meist zirkumvaskulär ausgebreitet sind. manchmal aber auch direkt in die Gefässscheiden des Zentralnervensystems eindringen. In Gestalt und Aufbau sind diese den Zellen der epidermoidalen Membran so ähnlich, dass ein Zusammenhang zwischen beiden anzunehmen sehr nahe liegt. An einer in beifolgender Abbildung wiedergegebenen Stelle (Fig. 7 auf Tafel 4) geht auch tatsächlich die oben erwähnte epidermoidale Membran unvermittelt über in unregelmässig geschichtete epitheliale Verbindungen von anaplastischem Charakter.

Ihrer Entwickelung und Reife nach kann man diese Zellverbände einschliesslich der epidermoidalen Membran in vier Gruppen unterbringen.

Diese mit ihren ausgereiften, regelmässig angeordneten, je nach ihrer Schichtung zylindrischen kubischen oder polygonalen Zellen bildet

die erste Gruppe und gleichsam die Grundlage des ganzen epithelialen Zellkomplexes.

Zuweilen nun finden wir die Membran verändert, ihre Schichtung ist nicht mehr die gleiche, wie an den typischen Stellen, die Zellen sind nicht mehr so regelmässig angeordnet, sie sind wenig differenziert und lassen eine mangelhafte Ausreifung erkennen. An anderen Stellen sehen wir eine beginnende Einwucherung in die Gehirnsubstanz, manchmal sind diese epithelialen Zellnester wie Inseln in die Gehirnsubstanz eingelagert.

Schliesslich erfolgt eine Ausbreitung über die Pia des ganzen Zentralnervensystems. Die Zellen dieser Infiltration haben mit denen der Bostroemschen Membran nur noch eine geringe Ähnlichkeit. Sie sind grösser geworden, unregelmässig und die Kerne liegen nicht mehr in der Mitte der Zellen.

Besonders auffallend ist die starke Umwucherung der Gefässe, hauptsächlich der der Pia, sowie die Ausbreitung der Zellverbände in den Lymphspalten, wo die Zellen einen guten Nährboden finden, sodass in kurzer Zeit jene ausgedehnte Infiltration der Pia stattfindet. Die vollständige Umwucherung und Einschliessung der pialen Gefässe von diesen Massen lässt sich aus beiliegenden Mikrophotographien erkennen. (Fig. 1.) Ein grosses Gefäss ist ganz umgeben von dieser Aussaat,

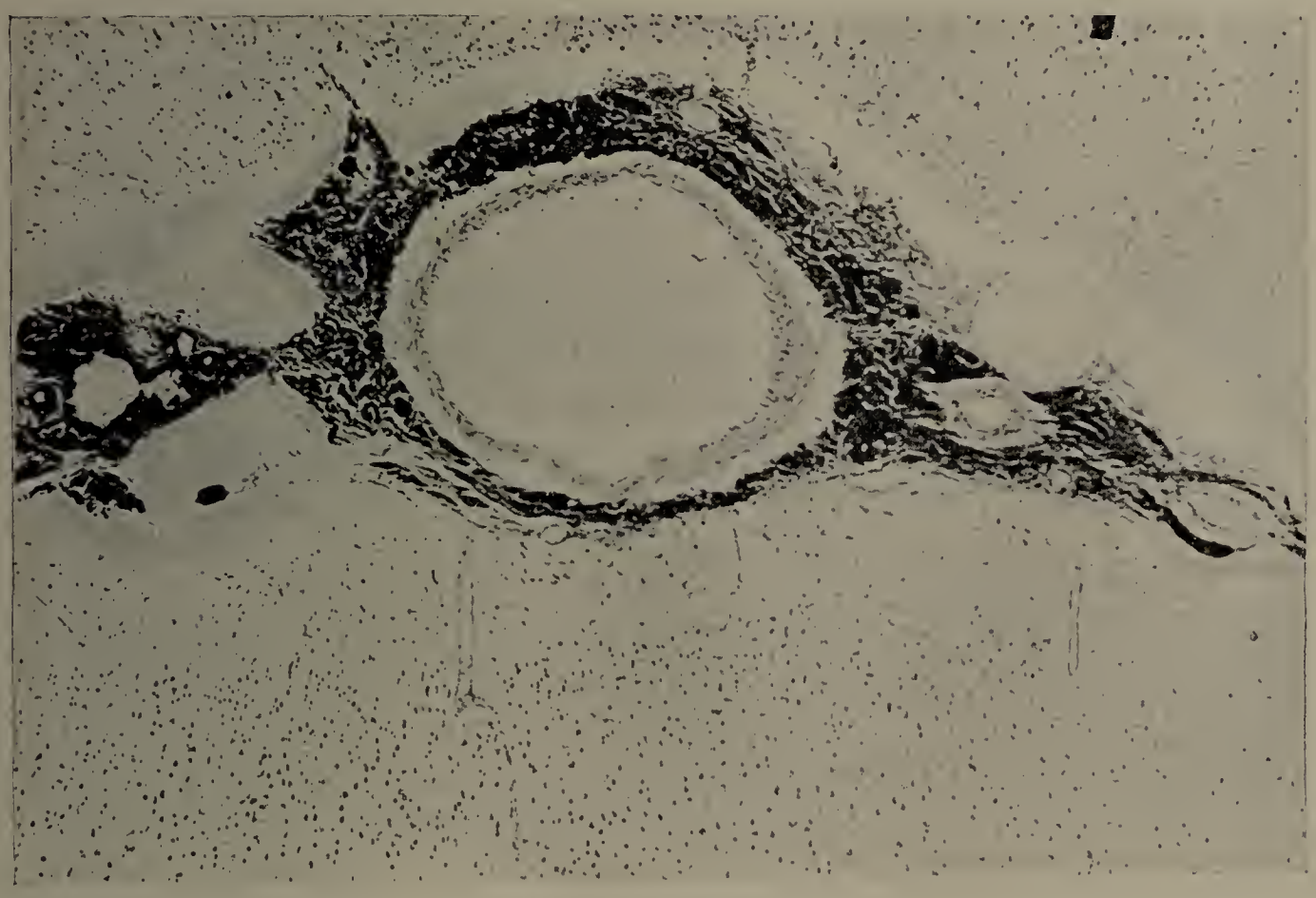

Fig. 1.

Zirkumvaskuläre lymphatische Krebsausbreitung an der Oberfläche der Hirnwindungen in einem Piafortsatz.

daneben gewahrt man bereits ein beginnendes keilförmiges Eindringen in die Gehirnsubstanz selbst. Auch am Rande des Grosshirns bemerkt man die gleiche Umwucherung der pialen Gefässe. Die Verbreitung der epithelialen Massen im Rückenmark erstreckt sich ebenfalls hauptsächlich auf die Pia. Eine Infiltration der eigentlichen Rückenmarksubstanz ist noch nicht vorhanden. Dagegen gewahrt man eine starke Umwucherung einiger aus dem Rückenmark austretenden Nervenwurzeln. (Fig. 2.)

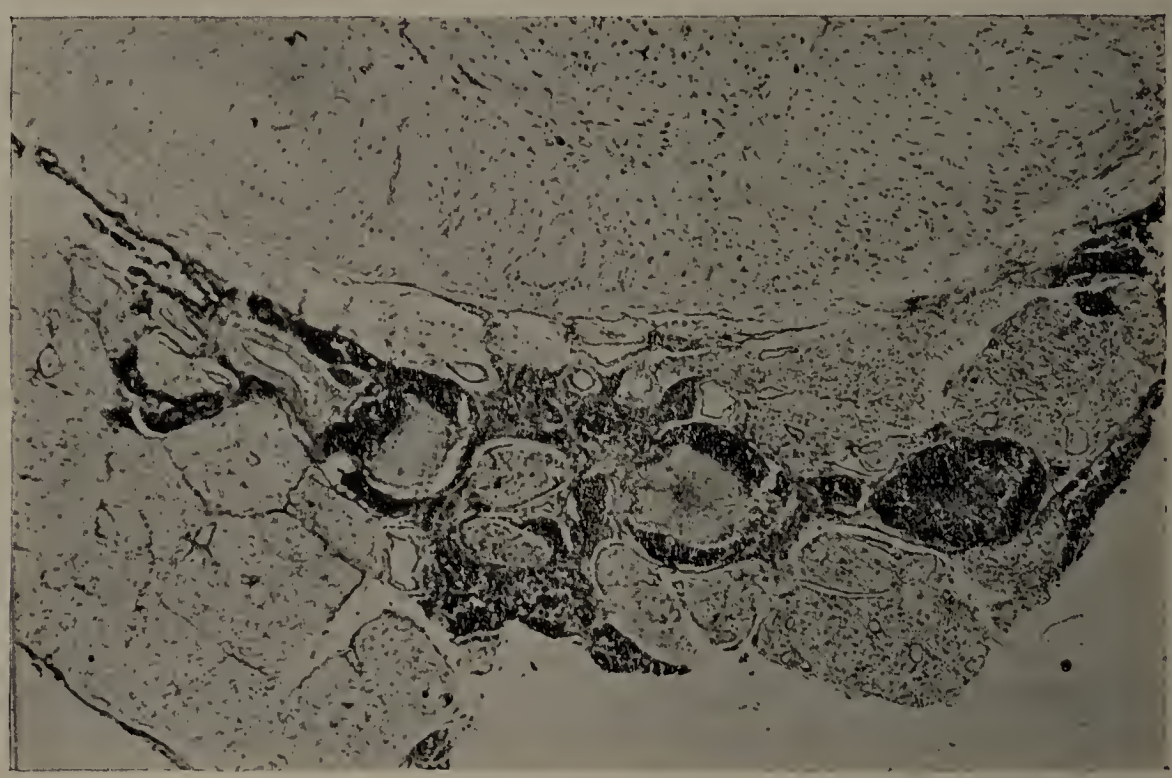

Fig. 2.

Perineurale lymphatische Krebsausbreitung in den Rückenmarkswurzeln.

Mit dem Lager der Cholesteatomschüppchen gemischt finden sich Riesenzellen und Siegelringzellen, welch letztere auch in den epithelialen Teilen und Nestern gefunden werden. Im Nervengewebe und Gehirn sieht man Nester und Gruppen dieser epithelialen Verbände diskontinuierlich eine Strecke weit längs der Gefässe und um dieselben in die Retziusschen Furchen und von da noch tiefer in selbständiger Weise eindringen. (Fig. 8 auf Tafel 4.) Teils ist die Verbreitung dieser Massen im Ependym des Ventrikels mehr oberflächlicher Natur, oft sieht man sie auch zwischen den Zotten des Plexus chorioideus suspendiert. (Fig. 3, S. 311.) Die Anaplasie dieser Zellen gibt sich kund in dem Chromatinreichtum der Kerne, aufgehobener Differenzierung in einer Basalschicht, Körnerschicht, lamelläre Hornschicht mit Abplattung, in rundlich scharf umschriebenen Formen, in Siegelringzellen, in Invaginationen (Schachtelzellen), in stärkerer Färbbarkeit des Kernes, zahlreichen Mitosen (z. T. tripolaren),

vielkernigen Zellen und Neigung zu Riesenzellenbildung. An den Stellen deutlichen Übergangs bemerkt man ein hartes Aneinanderstossen von schichtweis differenzierten epidermoidalen Epithels und anaplastischen Epithels. Dieses ist ferner noch gekennzeichnet durch seine Kurzlebigkeit und Minderwertigkeit, die in Nekrosen, hauptsächlich in grossen Bezirken des Krebsgewebes (z. B. um die Nervenwurzeln des R. M.) zum Ausdruck kommen. Dass dieser Tumor als ein Karzinom aufgefasst werden muss, unterliegt demnach keinem Zweifel.



Fig. 3.

a = oberflächliche Verbreitung des Krebses im Ependym des Ventrikels.
b = zwischen den Zotten des Plexus chorioides suspendierte Krebsmassen, die im Lager vegetieren.

Neben dem Cholesteatom besteht eine weitere Entwickelungsstörung darin, dass das Rückenmark im Lendenteil eine Verdoppelung (Diplomyelie) aufweist. (Fig. 4.) Diese wird dadurch charakterisiert, dass rechts und links von der Fissura mediana ant. 2 Zentralkanäle liegen, um die sich 4 Vorderhörner, die miteinander in Verbindung

stehen und nach hinten in 4 getrennte Hinterhörner übergehen gruppieren.

In der Höhe der Diplomyelie befindet sich zwischen beiden Zentralkanälen ein rundes Nest von Tumorzellen, das exzentrisch um ein kleines arterielles Gefäss gelagert ist. Im selben Niveau ist sowohl der Eingang der Fissura med. ant. als das Septum post. von lymphat. zirkumvaskulären Krebsmassen belagert, daher ist es schwer zu entscheiden, ob das Nest durch Verschleppung der Massen von vorn oder

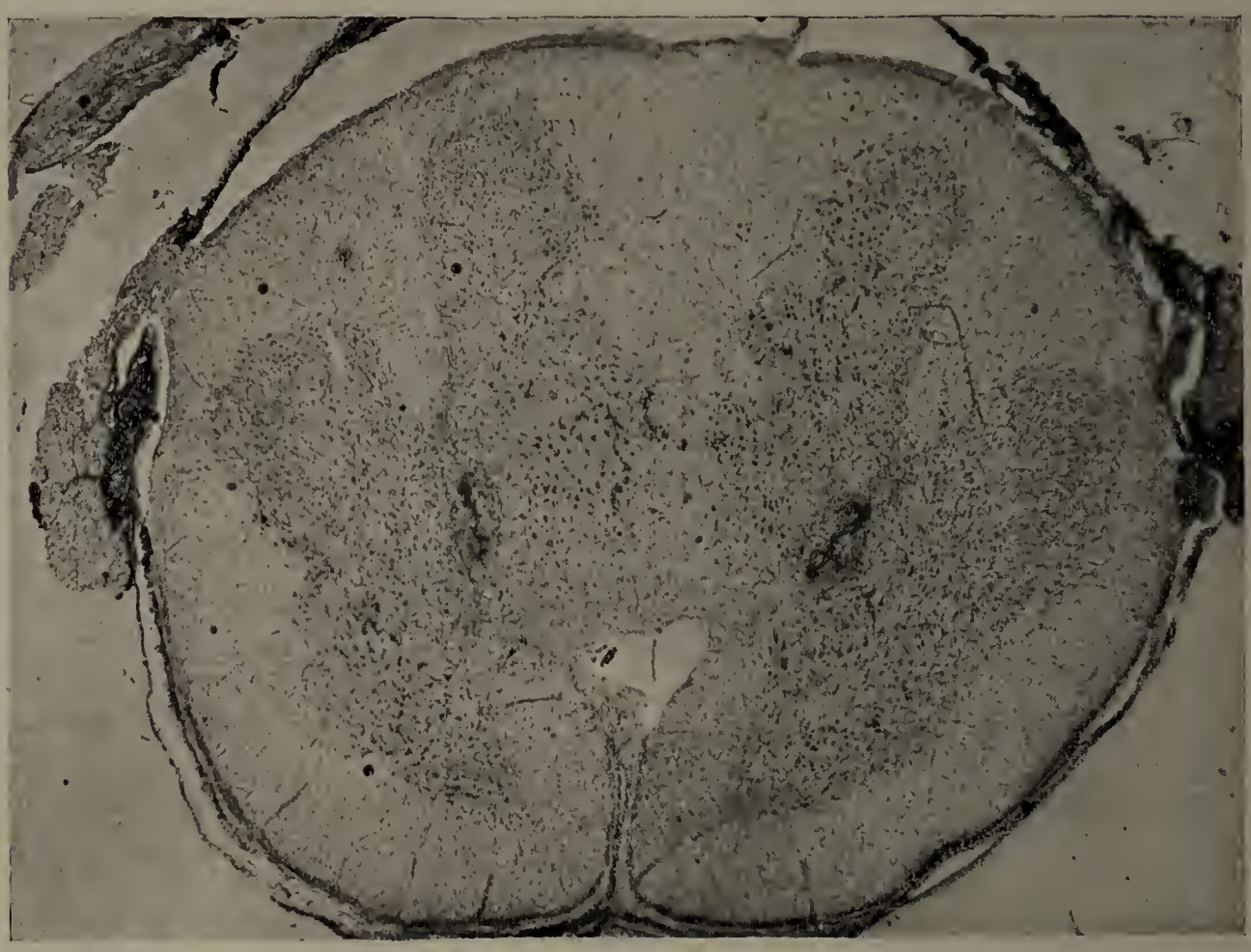

Fig. 4.

Diplomyelie — 4 Hinterhörner — 2 äussere Vorderhörner — 2 innere verschmolzene Vorderhörner — 2 Zentralkanäle.

von hinten zustande gekommen ist. Nach der Topographie ist eher der hintere Piafortsatz (sept. post.) anzunehmen. Im Bereiche des Zentralkanals sind Implantationsmetastasen nicht vorhanden. Die ventrikulären Metastasen beschränken sich auf Thalamus und Corpus striatum. Ein Ausgang des Tumors vom Plexusepithel — wie Fälle dieser Art beschrieben sind — also kein oder nur sekundärer Zusammenhang des Karzinoms mit dem Cholesteatom, wird dadurch widerlegt, dass auf Schnitten durch das Korpusstriatum mit Insertion des Plexus chorioideus das Karzinommaterial wohl zwischen den Zellen des Plexus, aber ohne Beziehung zu diesen zu finden ist, und keine Übergänge wie

sie am Cholesteatom so deutlich sind, gefunden werden. Die beiden Zellkontingente sind scharf voneinander geschieden.

Die Verbreitung des Karzinoms findet statt an der Ventrikel-Innenfläche in Begleitung des Aderhautgeflechtes, ferner in den lymphatischen Bahnen der Meningen, also in beiden Fällen der ventrikulomeningealen Strömung des Liquor cerebrospinalis entsprechend, dann den Retziusschen Trichtern im Innern des Gehirnes folgend um die Gefässe herum in Lymphscheiden Röhren bildend, nicht tief eindringend, ähnlich der Verbreitung des tuberkulösen und syphilitischen Meningo-Encephalitis. (Fig. 5 u. Fig. 6.)

Fig. 5.

Zirkumvaskuläre lymphatische Krebsausbreitung an der Oberfläche.

Das Cholesteatom ist zweifellos der ältere der beiden Tumoren. Jedenfalls hat es schon sehr lange Zeit bestanden, wahrscheinlich mehrere Jahre. Die ersten klinischen Erscheinungen, die es verursachte, datieren aus dem Jahre 1904. Damals fiel den Angehörigen des Patienten zum erstenmale der taumelnde Gang, sowie Sprachstörungen auf. Möglicherweise hat es schon längere Zeit vorher bestanden, da ja Tumoren des Gehirns, wenn sie langsam wachsen, und eine gewisse Grösse nicht überschreiten unter Umständen völlig symptomlos verlaufen können. Seit dem Jahre 1904 sind die Krankheitserscheinungen manifest

geworden und nahmen während der folgenden Zeit nicht sehr an Intensität zu, bis im August 1910 also 6 Jahre nach dem Auftreten der ersten Krankheitserscheinungen eine akute Verschlimmerung des Leidens auftrat, dem der Patient dann nach nicht ganz 5 Monaten erlag. Es darf wohl die plötzliche Verschlimmerung des Krankheitszustandes mit dem Auftreten des karzinomatösen Infiltrates in Zusammenhang gebracht werden, die wohl mit ihrem Wachstum in Einklang steht. Die Ausbreitung der karzinomatösen Massen erfolgte durch den

Fig. 6.

1. Krebsausbreitung im Kleinhirn in den zirkumvaskulären Piafortsätzen.
2. Krebsausbreitung unabhängig von Gefässen in arrodierender Weise.

Lymphstrom ziemlich rasch in die Spalten der Pia, die immerhin noch geringe und nicht weit vorgeschrittene karzinomatöse Infiltration der eigentlichen Gehirnsubstanz — im Rückenmark besteht nur eine Infiltration der Pia nicht aber der grauen und weissen Substanz — lässt vermuten, dass der maligne Prozess von noch nicht langer Dauer war, und dass durch ihn erst das ziemlich akute Ende eines schon lange Jahre bestehenden Leidens hervorgerufen wurde. Die rasche Verschleppung der Geschwulstzellen in den Rückenmarkskanal machte es auch möglich, ihre Anwesenheit bereits im Lumbalpunktat festzustellen, wo sie 2 Monate vor dem Tode des Patienten in grosser Zahl gefunden

wurden. Denn nur so ist das Vorhandensein jener Geschwulstzellen im Lumbalpunktat, die ihrer Form, ihrer Grösse und ihrer Anordnung nach mit den Zellen der karzinomatösen Aussaat identisch sind, zu erklären.

Dass in Punktionsflüssigkeiten, die von Brust- oder Bauchhöhle stammen, im Trockenpräparate je nach Lage des Falles allerhand zellige Elemente vorkommen können, z. B. unter Umständen bei Punktionen von Echinokkussäcken auch Scolices und Hackenkränze, ist bekannt. Zu den grossen Seltenheiten gehört es aber jedenfalls, wenn im Lumbalpunktat Tumorzellen sich vorfinden. In der mir zur Verfügung stehenden Literatur finde ich einen Fall dieser Art. Dieser Fall ist einem Referat in der Revue neurologique vom Jahre 1909 entnommen. Es handelte sich um eine 47-jährige Frau, die an einer Hemiplegie erkrankt war. Die Lumbalpunktion gestattete die Diagnose Gehirntumor zu sichern. In der Punktionsflüssigkeit fanden sich zahlreiche Zellen, die durch ihre merkwürdige Gestalt, durch das Aussehen des Kerns, durch Mitosen, die sie bildeten, und durch ihre Glykogeninfiltration als Tumorzellen erkannt werden konnten. Bei der Autopsie fand sich eine karzinomatöse Infiltration der inneren Kapsel; der Krebs war in den Ventrikel durchgebrochen. Der Primärtumor war ein Karzinom des Magens, das fast alle Organe des Thorax und des Abdomens ergriffen hatte. Von Wichtigkeit war, dass im Liquor cerebrospinalis keine leukocytäre Reaktion bestand. Auch in unserem Falle wurde der bereits in vivo infolge der Untersuchung des Lumbalpunktates ausgesprochene Verdacht, dass ein Tumor des Zentralnerventumors vorliege, durch nachträgliche mikroskopische Untersuchung bestätigt, ein Beweis, dass die Untersuchung des Lumbalpunktates bei Fällen, in denen ein Gehirn- oder Rückenmarkstumor vermutet wird, als diagnostisches Hilfsmittel wertvoll sein kann, und dass deshalb diese Untersuchung nie ausser Acht gelassen werden sollte. Die Beziehungen zwischen klinischem Verlauf und pathologisch histologischem Befund sind offenbar derart, dass das Cholesteatom schon seit längerer Zeit bestand und später kurze Zeit vor dem Tode das karzinomatöse Infiltrat auftrat. Der Ausgangspunkt des Cholesteatoms und des Karzinoms ist wohl der gleiche. Bei jenem ist er offenkundig und die Entwickelung der Schüppchen aus dem epithelialen Saum bereits nachgewiesen. Für das Karzinom muss eine ähnliche Genese angenommen werden. An einer Stelle geraten die Zellen der epidermoidalen Membran in Wucherung. Allmählich nehmen die produzierten Zellen immer mehr karzinomatösen Charakter an. Zuerst bildet sich eine atypische Membran, die mit dem ursprünglichen Saum noch

eine gewisse Ähnlichkeit hat, nur dass die Zellen weniger ausgereift sind. Die nächste Stufe nach der malignen Richtung bildet die Wucherung der obenerwähnten Zellverbände in das Stroma und bisweilen in die Gehirnsubstanz selbst, schliesslich kommt es zu einer starken Umwucherung der Gefässe und zu einem Eindringen in die Lymphspalten und endlich zu jener diffusen Ausbreitung in der Pia des gesamten zentralen Nervensystems.

In der Literatur sind nur wenige Fälle von multiplen Primärtumoren im Gehirn beschrieben. Noch spärlicher sind naturgemäss die Angaben über das gleichzeitige Vorkommen von intrakraniellen Cholesteatomen mit anderen Geschwülsten. Van Oordt beschreibt einen nussgrossen Tuberkel der Haube der Brücke und der Hirnstiele, mit ihm in Verbindung ein extramedulläres Cholesteatom, in das der linke Trigeminus eingebettet war.

Behrendsen erwähnt einen Fall, bei dem ein Cholesteatom an der linken Seite der Brücke und ein Gliom in der weissen Substanz der linken Hemisphäre sich gleichzeitig vorfanden. Ein Zusammenhang zwischen beiden Tumoren bestand nicht.

Erst in der neueren Literatur finde ich einen Fall angegeben, der mit dem von mir beschriebenen in gewissem Sinne eine Ähnlichkeit aufzuweisen hat. Verfasser erwähnt dabei, dass er Angaben von einem gleichen oder ähnlichen Falle bis dahin in der Literatur nicht gefunden habe. In dieser Arbeit von Strohmeyer handelt es sich um eine Kombination von einem Cholesteatom mit einem Sarkom. Die 40jährige Frau, bei der diese Tumoren gefunden wurden, kam 10 Tage nach ihrer Aufnahme ins Krankenhaus zur Obduktion. Aus den unklaren Angaben, die sie gemacht hatte, war zu entnehmen, dass sie sich seit einigen Wochen krank fühlte und hauptsächlich an Kopfschmerzen litt. Ohne fremde Hilfe war ihr das Gehen unmöglich, auch konnte sie sich im Bett nicht aufrichten. Die Sektion ergab Brust- und Bauchorgane ohne wesentliche Veränderungen, insbesondere frei von Tumoren. Bei der Gehirnsektion fand sich ein über apfelgrosser Tumor, der einen grossen Teil des Stirnhirns einnahm. Die Geschwulst, durch die Frontalschnitte gelegt wurden, bestand aus zwei vollständig verschiedenen Abschnitten, aus einem oberen inneren, der aus solidem graurotem Gewebe bestand, und einem unteren äusseren Teil, der einen Hohlraum bildete der ausgefüllt war mit einer gelblichen, grützbreiartigen, bröckligen, blätterigen Masse. Jede der beiden Teile nimmt ungefähr die Hälfte des ganzen Tumors ein und zwar erstreckt sich die solide Geschwulst mehr nach oben, der Medianlinie zu, während die bröckligen Massen

mehr nach der Hirnbasis zu liegen. In diesen liessen sich schon makroskopisch feinste Härchen erkennen. Die mikroskopische Untersuchung bestätigte diesen Befund und sicherte für den bröckligen Abschnitt die Diagnose Cholesteatom. Es fanden sich nämlich platte polygonale Zellreste. Die Schichten der Lamellen waren unregelmässig durcheinander geworfen. Ausserdem wurden reichliche Verkalkungsherde darin gefunden. Der andere Tumor wurde nach der mikroskopischen Untersuchung als ein kleinzelliges Rundzellensarkom diagnostiziert. Zwischen beiden Abschnitten lag ein Septum aus grobfaserigem in der Längsrichtung ziehenden, teils hyalin degeneriertem Bindegewebe mit wenig Blutgefässen. An manchen Stellen fehlt das Septum und Lamellen des Cholesteatoms und Sarkomgewebe liegen hier dicht aneinander. Die dem Cholesteatom zugekehrte Fläche des bindegewebigen Septums ist ausgekleidet mit einem deutlichen Epithelsaum, der allerdings manchmal in seinem Zusammenhang unterbrochen ist. Das Epithel besteht stellenweise aus einer Lage platter Zellen mit grossen platten Kernen und zahlreichen feinen blauvioletten Körnern im Protoplasma. An manchen Stellen ist der Saum mehrschichtig und das Epithel gleicht dann geschichtetem Plattenepithel. Die dem Bindegewebe aufsitzenden Zellen sind kubisch und polygonal, die inneren Schichten werden immer platter, ihre Kerne hell, fast ungefärbt und ihr Protoplasma enthält die erwähnte blauviolette Körnung, die wohl sicher als Keratohyalin zu deuten ist. Die von Bostroem erwähnte Dermoidzotte wurde nicht gefunden. Strohmeyer fasst diese Geschwulst als piales Dermoid im Sinne Bostroems auf und glaubt einen bestimmten Zusammenhang zwischen beiden Tumoren annehmen zu können. Er hält es für unwahrscheinlich, dass diese, die räumlich so eng miteinander verbunden sind, aus zwei getrennten Geschwulstkeimen entstanden sind, glaubt vielmehr, dass zuerst das langsam wachsende Cholesteatom aus einem versprengten Dermakeim entstanden sei und dass später das schnell wachsende Sarkom sich aus dem zum Cholesteatombalg gehörigen Bindegewebe entwickelt habe, also eine nachträgliche Entwickelung eines Sarkoms aus dem mesodermalen Teil eines meningealen Dermoides anzunehmen sei.

Zweifellos nimmt auch in unserem Falle das Karzinom seinen Ausgang vom Cholesteatom. Einmal spricht schon die unmittelbare Nähe der beiden Tumoren dafür, dann das direkte Hervorgehen der anaplastischen Zellbefunde aus der epiderm. Membran. Ferner wurde trotz sorgfältiger Untersuchung ein anderer primärerer Tumor nicht gefunden. Auch wurde bereits früher der Ausgang des Karzinoms vom Aderhautgeflechtepithel abgelehnt.

Dieser Fall ist demnach der erste, mir bekannte, in dem sich ein Karzinom auf dem Boden eines epidermoidalen Cholesteatoms entwickelte.

Die Cohnheimsche Theorie, nach der die Ursache der Geschwulstbildung überhaupt in Gewebsverlagerungen oder angeborenen Missbildungen zu suchen wäre, findet durch diesen Befund eine Stütze.

Literatur.

Behrendsen. Kombinat. von Cholesteatom und Gliom. Deutsche med. Wochenschr. 1899, Nr. 43.

Beneke. Meningeales Cholesteatom. Virch. Arch. 142.

Beneke. Meningeales Cholesteatom. Virch. Arch. 149.

Blasius. Epidermoid der Balkengegend. Virch. Arch. 165.

Bonorden. Über ein meningeales Cholesteatom mit Haaren und Talgdrüsen. Zieglers Beiträge XI. Bd.

Borst. Lehre von den Geschwülsten. 1902.

Borst. Geschwülste des Rückenmarks. Ergebn. d. allg. Pathol. Lub. u. Ostert. 1904.

Bostroem. Epidermoide Dermoide-Lipome. Zentralbl. f. allg. Path. VIII. 1897.

Dürck. Abh. u. Grundr. d. path. Histologie. Allg. Teil 1902.

Müller, Joh. Über den fein. Bau d. Geschwülste.

Nehrkorn. Meningeale Perlgeschwulst. Zieglers Beiträge XXI.

v. Oordt. Ref. Zentralbl. f. allg. Path. XII. 1901.

Schmaus. Grundriss der pathologischen Anatomie. 1907.

Strohmeyer. Über ein mit Sarkom kombiniertes Cholesteatom des Gehirns. Zieglers Beiträge 47. 1910.

Trachtenberg. Ein Beitrag zur Lehre von den arachnoid. Epidermoiden und Dermoiden des Hirns und Rückenmarks. Virch. Arch. 154 u. 184.

Widal u. Abrami. Ref. Revue neurolog. 1909.

Virchow. Über Perlgeschwülste. Virch. Arch. VIII. Bd. 1855.

Ziegler. Lehrbuch der spez. pathol. Anatomie 1905.

Erklärung der Abbildungen.

Fig. 1. Zirkumvaskuläre lymphatische Krebsausbreitung an der Oberfläche der Hirnwindungen in einem Piafortsatz.

Fig. 2. Perineurale lymphatische Krebsausbreitung in den Rückenmarkswurzeln.

Fig. 3. a) Oberflächliche Verbreitung des Krebses im Ependym des Ventrikels.
b) Zwischen den Zotten des Plexus chorioides suspendierte Krebsmassen, die im Liquor vegetieren.

Fig. 4. Diplomyelie 4 Hinterhörner — 2 äussere Vorderhörner — 2 innere verschmolzene Vorderhörner — 2 Zentralkanäle.

Fig. 5. Zirkumvaskuläre lymphatische Krebsausbreitung an der Oberfläche.

Fig. 6. 1. Krebsausbreitung im Kleinhirn in den zirkumvaskulären Piafortsätzen.
2. Krebsausbreitung unabhängig von Gefässen in arrodierender Weise.

Fig. 7 auf Taf. 1. Stelle des direkten Übergangs vom geschichteten Plattenepithel des Cholesteatoms (a) mit Keratohyalinkörnern und laminären Schuppen in den Krebszellen (b).

Fig. 8 auf Taf. 2. a) Eindringen des Krebses in den meningealen Retzinschen Trichter zwischen 2 Kleinhirnwindungen.

b) Oberflächliche Verbreitung des Krebses in den meningealen Maschen.

c) Selbständiges Vordringen der Krebszellen in den Mollikularschichten des Kleinhirns.

Fig. 7.

Stelle des direkten Übergangs vom geschichteten Plattenepithel des Cholesteatoms *(a)* mit Keratohyalinkörnern und laminären Schuppen in den Krebszellen *(b)*.

Verlag von J. F. Bergmann, Wiesbaden. Königl. Universitätsdruckerei H. Stürtz A.G. Würzburg.

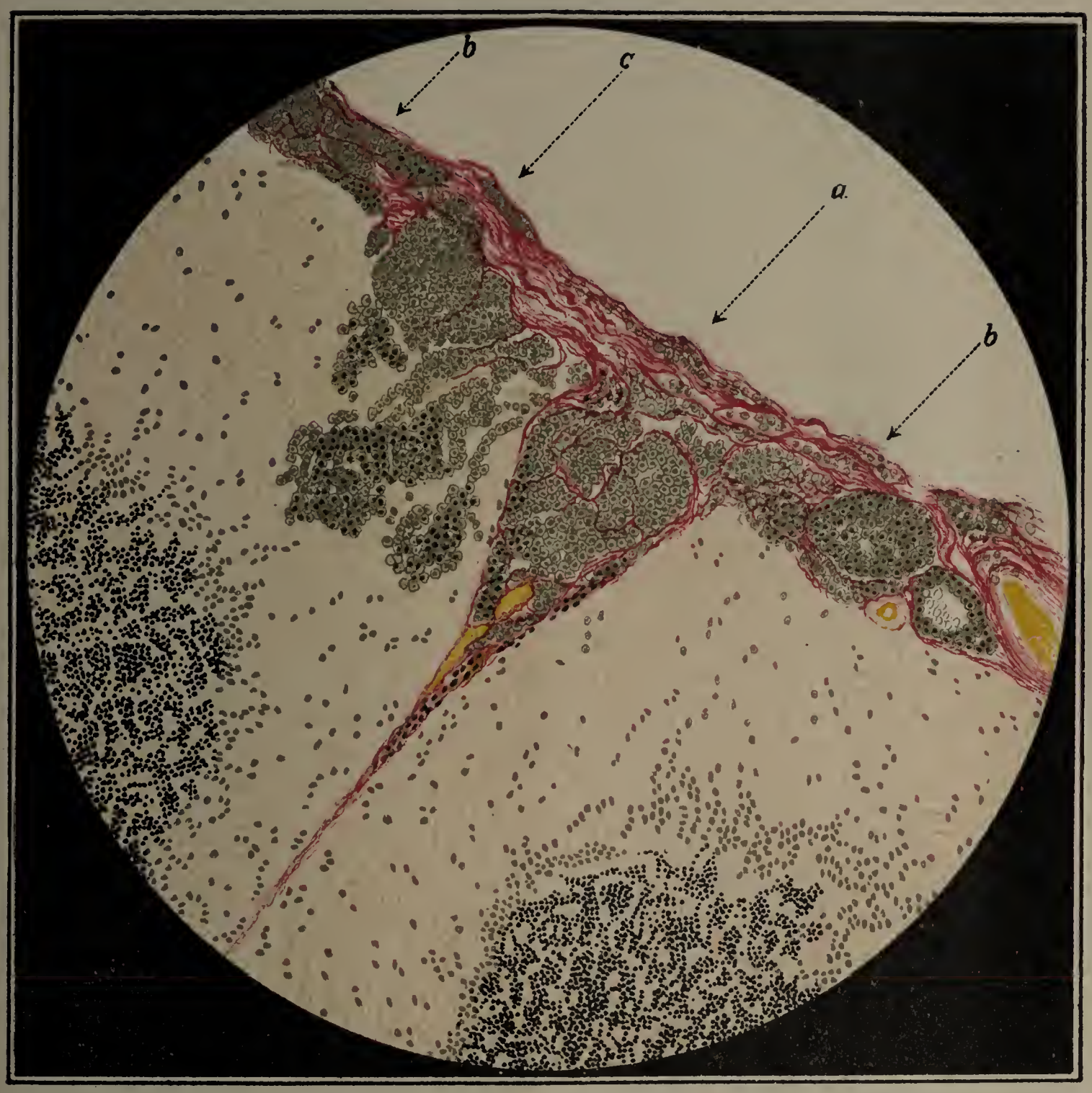

Fig. 8.

a Eindringen des Krebses in den meningealen Retzius'schen Trichter zwischen zwei Kleinhirnwindungen. — *b* Oberflächliche Verbreitung des Krebses in den meningealen Maschen. — *c* Selbständiges Vordringen der Krebszellen in den Mollikularschichten des Kleinhirns.

Verlag von J. F. Bergmann, Wiesbaden. Königl. Universitätsdruckerei H. Stürtz A.G. Würzburg.

Verlag von J. F. BERGMANN, Wiesbaden.

Wandtafeln des Neurologischen Institutes in Frankfurt am Main

zur Veranschaulichung des

Nervensystemes.

Für den Gebrauch beim anatomischen, physiologischen und klinischen Unterricht.

Herausgegeben von

Professor Dr. **L. Edinger**, Frankfurt a. M.

Fünf Tafeln mit Text. — **Preis Mk. 30.—.**

Normale und abnorme Entwicklung des Menschen.

Ein Hand- und Lehrbuch der Ontogenie und Teratologie
speziell für praktische Ärzte und Studierende der Medizin.

Bearbeitet von

Professor Dr. med. **Ivar Broman**, Lund.

Mit 642 Abbildungen im Text und 8 Tafeln.

Preis gebunden Mk. 18.65.

Von der Kgl. Schwedischen Wissenschafts-Akademie zu Stockholm wurde dem Verfasser für dieses Werk der Letterstedtsche Preis verliehen.

. . . Man muss dem Autor nachrühmen, dass er seiner Aufgabe völlig gerecht geworden ist, indem er den erstaunlich umfangreichen Stoff in eine dem Bedürfnisse des Praktikers und Studenten angepasste knappe und klare Form zu bringen verstanden hat.

Die schöne bilderreiche Ausstattung des Werkes macht dem Verlage alle Ehre, so dass bei dem verhältnismässig billigen Preise der Erfolg nicht ausbleiben wird.

Zeitschrift für Geburtshilfe.

. . . So ist das Werk von Broman eine wichtige wertvolle Bereicherung unserer Literatur, nicht nur als Lehr- und Handbuch, sondern auch für die Wissenschaft. . . . Der Preis ist für die Menge und Art des Gebotenen niedrig. *Anatom. Anzeiger.*

Physikalisch-chemische Untersuchungen über Phagozyten.

Ihre Bedeutung von allgemein biologischem und pathologischem Gesichtspunkt.

Von

Dr. chem. et med. **H. J. Hamburger**,

Professor der Physiologie an der Reichsuniversität Groningen.

Mit 4 Abbildungen im Text.

Preis Mk. 9.—, gebunden Mk. 10.20.

Über Wesen und Ursache der afrikanischen Schlafkrankheit.

Von

Marine-Stabsarzt Dr. **Hoffmann**,

Wilhelmshaven.

Preis Mk. 4.—.

Verlag von J. F. BERGMANN in Wiesbaden.

Frankfurter Zeitschrift für Pathologie.

Begründet von **Eugen Albrecht.**

Herausgegeben von

Bernhard Fischer in Frankfurt a. M.

Preis pro Band von 3 Heften M. 22.65.

Inhalt des **12. Bandes, 2. Heft:**

von Werdt, Assistent Dr. F. Zur Histologie und Genese der miliaren Lebergummen. (Hierzu die Tafeln 3—5.)
Schmey, Dr. phil. Max. Über Ochronose bei Mensch und Tier.
Albrecht, Fanny. Entstehung der myeloiden Metaplasie bei experimentellen Blutgiftanämien. (Mit 3 Abbildungen auf Tafel 6/7.)
Meyer, Prof. Erich. Bemerkungen zu der vorstehenden Arbeit von F. Albrecht über myeloide Metaplasie.
Ingier, Alexandra. Über die bei der Schnüffelkrankheit am Rumpf- und Extremitätenskelett auftretenden Veränderungen. (Mit 6 Abb. auf Tafel 8/10.)
Schönberg, Assistent Dr. S. Zur Ätiologie der Cystitis emphysematosa, ein Beitrag zur Gasbildung der Bakterien der Koligruppe. (Mit 2 Abbild. im Text.)
Flebbe, Dr. Georg. Über das Magensarkom.
Dammann, Karl. Zur Pathologie der Adipositas dolorosa (Dercumsche Krankheit).

Inhalt des **12. Bandes, 3. Heft:**

Fischer, Prof. Dr. Bernh. Grundprobleme der Geschwulstlehre. III. u. IV.
Laquer, Medizinalpraktikant Fritz. Weitere Untersuchungen über die Herkunft der Speichelkörperchen. (Mit 2 Abb. im Text und 2 Abb. auf Tafel 11.)
Fischer, Prof. Dr. Bernh. Über ein primäres Angioendotheliom der Leber. (Mit 3 Abbildungen im Text und 9 Abbildungen auf den Tafeln 12/17.)
Fischer, Prof. Dr. Bernh. Über ein primäres Adamantinom der Tibia. (Mit 8 Abbildungen im Text und 5 Abbildungen auf den Tafeln 18—22.)
Martius, Stabsarzt Dr. K. Maligner Sympathoblastentumor des Halssympathikus, teilweise ausdifferenziert zu gutartigem Ganglioneurom. (Mit 4 Abbildungen im Text und den Tafeln 23/27.)
Fischer, Prof. Dr. Bernh. Primäres Chorionepitheliom der Leber. (Mit 4 Abbildungen im Text und 6 Abbildungen auf den Tafeln 28/31.)
Martius, Stabsarzt Dr. K. Carcinoma psammosum des Ovariums beim Huhn. (4 Textabb.)

Inhalt des **13. Bandes, 1. Heft:**

Spiess, Assistent Dr. Paul. Zur Lehre der von Sehnenscheiden und Aponeurosen ausgehenden Riesenzellensarkome. („Tumeurs myéloides" und „Myelome" der Autoren.) (Mit 4 Abbildungen im Text.)
Schmiedl, Dr. Hugo. Experimentelle Untersuchungen über die Wirkung des Tabakrauchens auf das Gefässsystem. (Mit 8 Abbildungen im Text.)
Schopper, Assistent Dr. K. J. Über primäre Melanosarkomatose der Pia mater. (Mit 4 Abbildungen im Text.)
Reiniger, Dr. Clara. Über die Entstehung von Leberabszessen auf rückläufigem Wege.
Peters, Dr. Hermann. Zur Kenntnis der Ganglioneurome. (Mit 8 Textabbild.)
Greggio, Prof. Dr. Ettore. Über die heteroplastische Produktion lymphoiden Gewebes. (Mit 1 Abbildung auf Tafel 1.)
Miloslavich, Dr. Eduard. Zur Kenntnis der Zylinderzellen-Karzinome des Wurmfortsatzes. (Mit 9 Abbildungen im Text.)
Wiedemann, Dr. G. Beitrag zur Frage der traumatischen Rückenmarksdegeneration (im Anschluss an einen Fall von stiftförmiger Nekrose des Rückenmarkes nach Fraktur der Halswirbelsäule). (Mit 4 Abbildungen im Text.)
Sternberg, Prof. Dr. Carl. Erwiderung auf die „Bemerkungen" Erich Meyers in Bd. 12, S. 266 d. Z.

Buchdruckerei Carl Ritter G. m. b. H., Wiesbaden.